**TED** | 2025

# TÍTULO DE ESPECIALISTA EM DERMATOLOGIA

**1 -** Paciente do sexo masculino, 70 anos de idade, procura atendimento médico apresentando uma lesão ulcerada no lábio inferior há seis meses. Será necessário a realização de uma biópsia para confirmação do diagnóstico. Com relação ao instrumento adequado para melhor imobilização e hemostasia da região na realização de biópsia incisional, analise as imagens a seguir e assinale a alternativa correta:

A)

B)

C)

D)

**2 -** Analise as imagens a seguir:

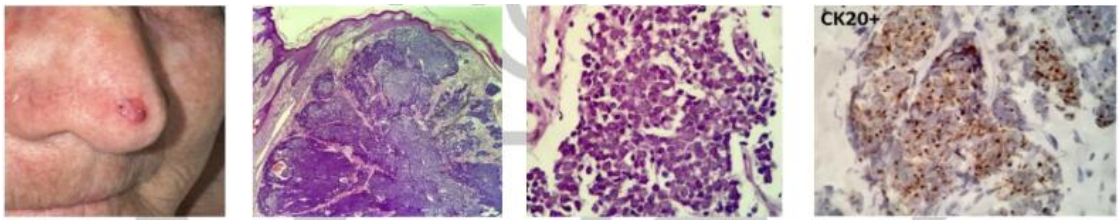


Considerando que outros marcadores imunohistoquímicos, como TTF1 e S100, foram negativos, qual é o diagnóstico?

A) Carcinoma epidermoide moderadamente diferenciado.
B) Metástase de carcinoma de pulmão (pequenas células).
C) Melanoma maligno nodular amelanótico.
D) Tumor neuroendócrino primário da pele.

**3 -** Analise as imagens clínica e histopatológicas a seguir:

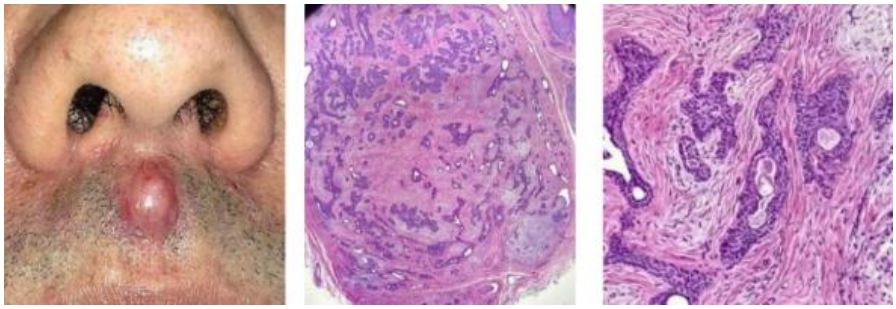

Considerando as imagens apresentadas, assinale a alternativa que indica qual é o diagnóstico:

A) Cilindroma.
B) Nevo intradérmico.
C) Siringoma condroide.
D) Carcinoma basocelular nodular.

**4 -** Paciente do sexo masculino, 21 anos de idade, apresentando, desde a infância, as lesões mostradas nos lábios e nas mãos, associadas à polipose intestinal:

Com relação ao caso apresentado, assinale a alternativa correta:

A) Melanoníquias são frequentes.

B) Tem herança autossômica recessiva.
C) Associação com hemangiomas intestinais.
D) Risco aumentado câncer de pâncreas e ovários.

**5 -** Analise a imagem a seguir:

Considerando o quadro clínico, assinale a alternativa correta:

A) Compromete tendão extensor do terceiro, quarto ou quinto dedo.
B) É mais comum em mulheres a partir dos 60 anos de idade.
C) Tem associação com diabetes e epilepsia.
D) Afeta mais negros e asiáticos.

**6 -** Analise as imagens clínica e histopatológica a seguir:

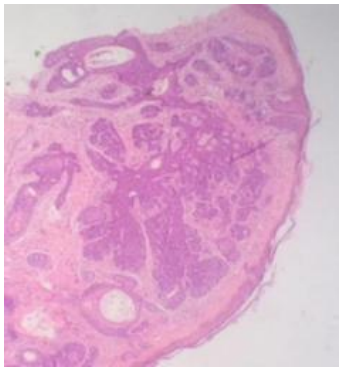

Com relação ao caso apresentado, qual é o diagnóstico?

A) Molusco contagioso.
B) Tricoepitelioma.
C) Verruga plana.
D) Angiofibroma.

**7 -** Analise o quadro clínico a seguir:

Considerando as imagens apresentadas, qual é o diagnóstico?

A) Carcinoma basocelular.
B) Dermatofibroma.
C) Nevo composto.
D) Nevo de Spitz.

**8 -** Analise o quadro clínico a seguir:

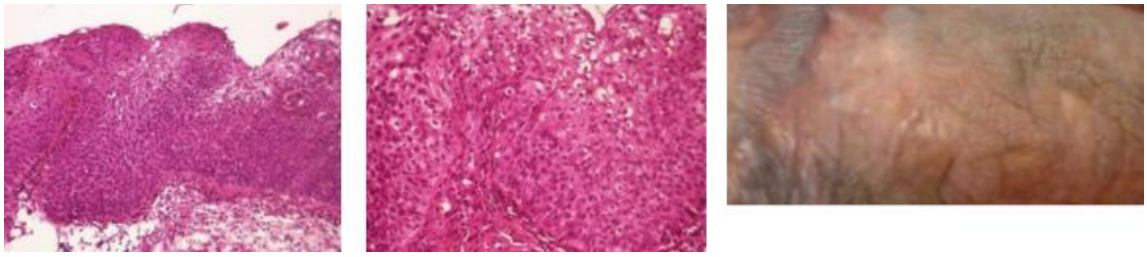

Considerando as imagens apresentadas, qual é o diagnóstico?

A) Líquen plano.
B) Psoríase genital.
C) Condiloma plano.
D) Papulose bowenoide.

**9 -** Analise as imagens a seguir:

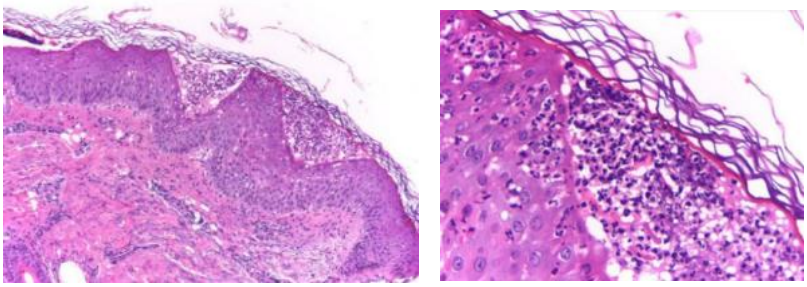

Considerando as imagens apresentadas, qual é o elemento histopatológico demonstrado?

A) Disseminação pagetoide.

B) Pústula espongiforme de Kogoj.
C) Fenômeno de Borst-Jadassohn.
D) Microabscesso de Pautrier-Darier.

**10 -** Analise as imagens a seguir:

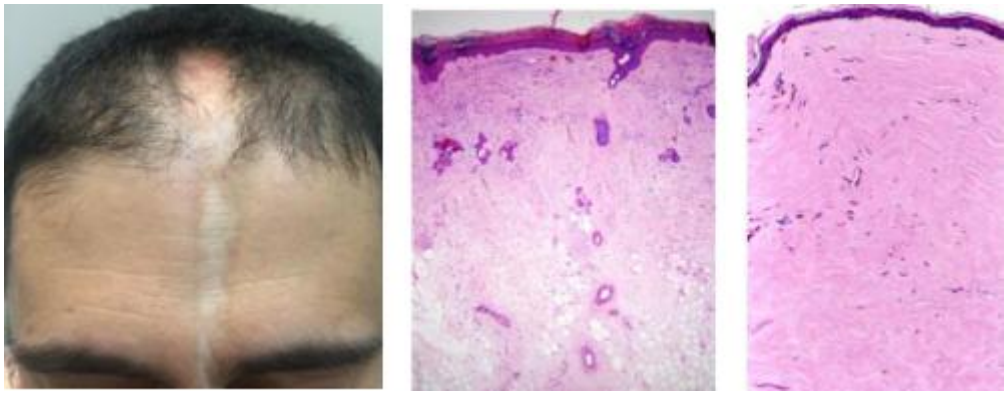

Considerando as imagens apresentadas, qual é o diagnóstico?

A) Esclerodermia cutânea linear.
B) Líquen escleroso e atrófico.
C) Hemiatrofia facial progressiva.
D) Síndrome de Vogt-Koyanagi-Harada.

**11 -** Paciente do sexo feminino, 49 anos de idade, apresenta lesões cutâneas e mucosas há seis meses. Analise as imagens a seguir:

O quadro clínico é devido à deficiência de:

A) Zinco.
B) Folato.
C) Niacina.
D) Triptofano.

**12 -** Paciente do sexo masculino, 70 anos de idade, apresentou hemiparesia à esquerda e rebaixamento do nível de consciência. Teve vários episódios de sangramento intestinal desde os 30 anos de idade. Ao exame físico, chamaram a atenção as lesões cutâneas a seguir:

Considerando as imagens apresentadas, qual é o diagnóstico?

A) Síndrome de Gardner.
B) Blue-rubber-bleb-nevus.
C) Síndrome de Peutz-Jeghers.
D) Hemorragia telangiectásica hereditária.

**13 -** Analise as imagens a seguir:

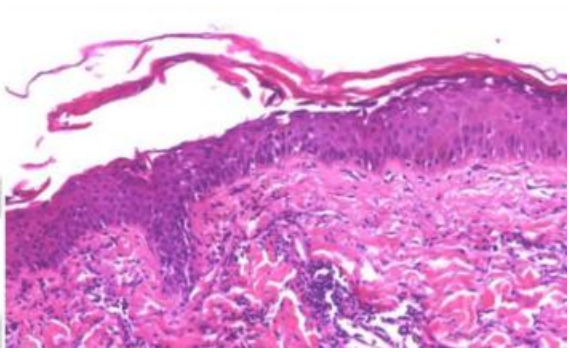

Considerando as imagens apresentadas, qual é o diagnóstico?

A) Pênfigo foliáceo.
B) Sarna norueguesa.
C) Necrólise epidérmica tóxica.
D) Síndrome da pele escaldada.

**14 -** Paciente de 11 anos de idade apresenta lesão na unha no primeiro dedo da mão direita há quatro anos. A lesão está estável. Analise as imagens a seguir:

Considerando as imagens apresentadas, qual é o diagnóstico?

A) Tinea nigra.
B) Melanoma infantil.
C) Nevo melanocítico.
D) Hematoma subungueal.

**15 -** Paciente do sexo feminino, 62 anos de idade, vem apresentando lesão na face há um ano. Analise as imagens a seguir:

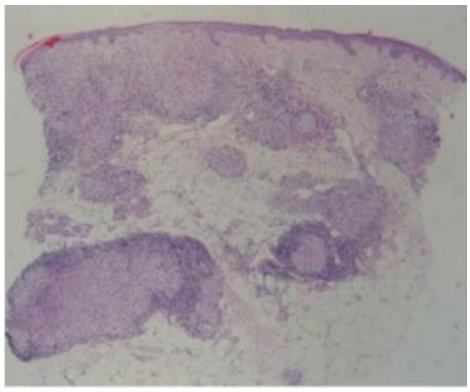

Considerando as imagens apresentadas, qual é o diagnóstico?

A) Hanseníase.
B) Lobomicose.
C) Micose fungoide.
D) Granuloma anular.

**16 -** Paciente do sexo masculino, 27 anos de idade, há dois meses apresentando quadro progressivo de lesões cutâneas assintomáticas, com distribuição no membro superior, ombro e hemitórax esquerdos. Analise as imagens a seguir:

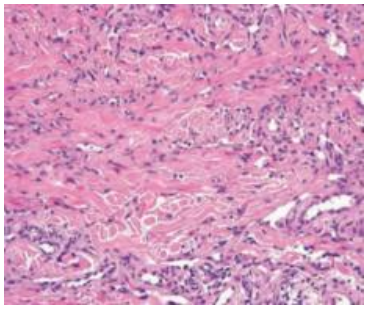
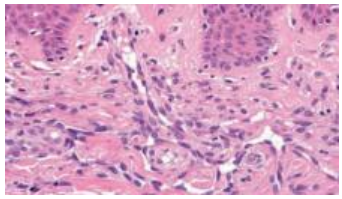

Considerando as imagens apresentadas, qual é o diagnóstico?

A) Hanseníase borderline tuberculoide.
B) *Erythema elevatum diutinum*.
C) Sarcoma de Kaposi.
D) Esporotricose.

**17 -** Analise a imagem a seguir:

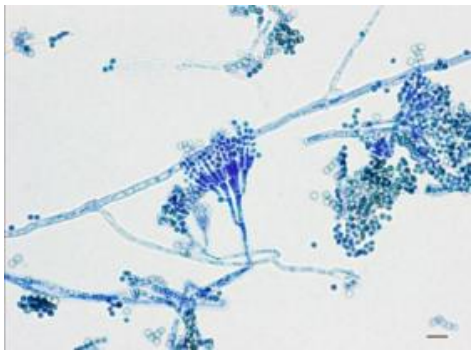

Considerando a imagem apresentada, qual é o agente etiológico representado?

A) *Aspergillus sp*.
B) *Sporothrix sp*.
C) *Penicillium sp*.
D) *Cladophialophora sp*.

**18 -** Analise as imagens a seguir:

Com relação à cirurgia realizada, qual foi o tipo de retalho utilizado?

A) Em ilha.
B) De rotação.
C) De avanço.
D) De interpolação.

**19 -** Analise a imagem a seguir:

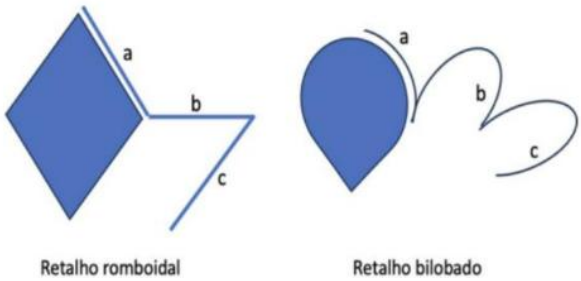

Em relação aos retalhos demonstrados, assinale a alternativa correta:

A) Os retalhos são exemplos de retalhos do tipo Z-plastia.
B) Os retalhos são exemplos de retalhos do tipo rotação.
C) O retalho de Zitelli é uma variante do retalho romboidal.
D) O retalho de Limberg é uma variante do retalho bilobado.

**20 -** Analise a imagem a seguir:

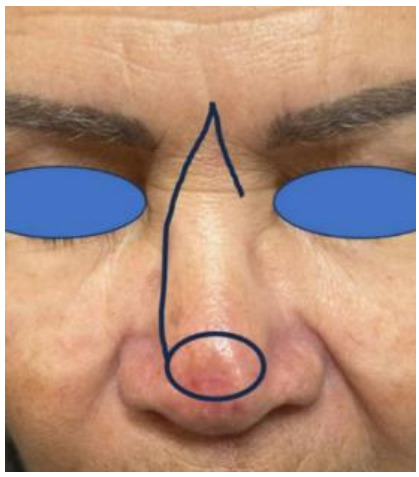

Com relação ao retalho demonstrado, assinale a alternativa correta:

A) O retalho é do tipo transposição.
B) O triângulo de Burrow, nesse retalho, está deslocado para a área da glabela.
C) Esse retalho é predominantemente vascularizado pela artéria dorsal do nariz.
D) A pele nasal espessa e altamente sebácea contribui para o sucesso do retalho.

**21 -** Analise as imagens a seguir:

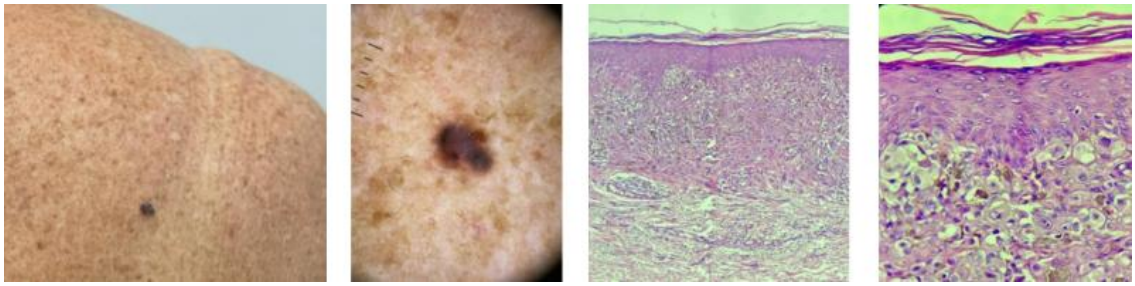

A) Carcinoma basocelular pigmentado.
B) Melanoma extensivo superficial.
C) Nevo melanocitico composto.
D) Ceratose seborreica clonal.

**22 -** Analise as imagens a seguir:

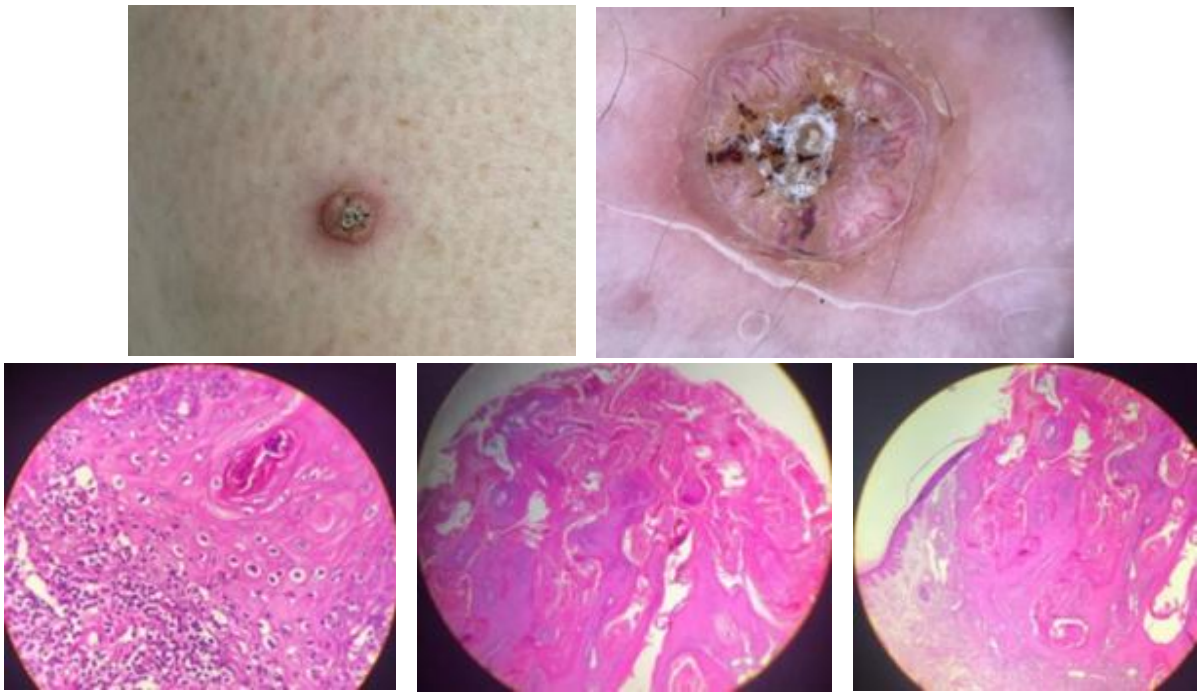

Considerando as imagens apresentadas, assinale a alternativa que indica qual é o diagnóstico:

A) Verruga viral.
B) Ceratoacantoma.
C) Ceratose seborreica.
D) Carcinoma basocelular ceratótico.

**23 -** Analise os exames histopatológicos a seguir, de carcinomas de células escamosas:

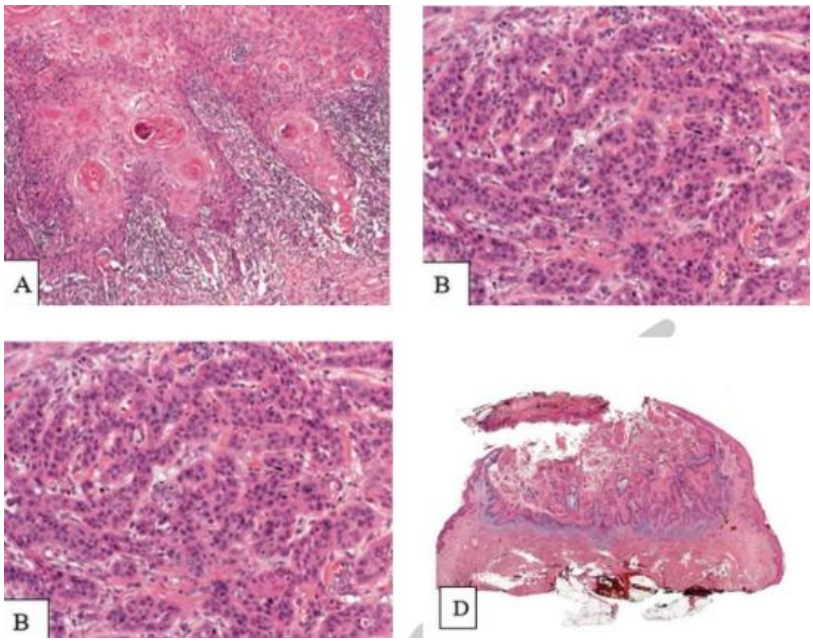


Com relação aos exames histopatológicos apresentados, qual(is) representa(m) tumor(es) de alto risco?

A) A, apenas.

B) B, apenas.
C) A e D, apenas.
D) B e C, apenas.

**24 -** Com relação as imagens histopatológicas apresentadas, analise as afirmativas a seguir:

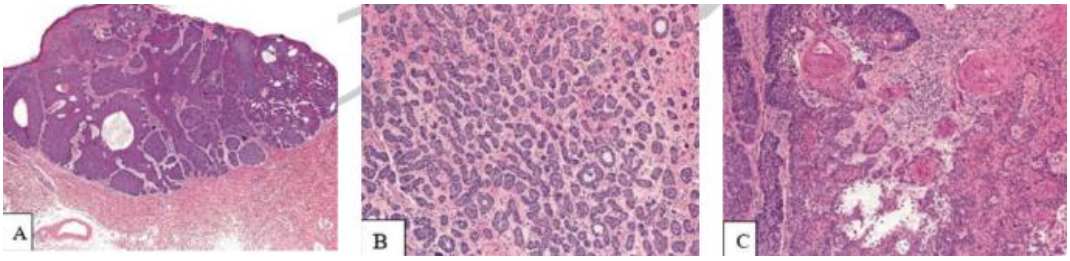


I. A imagem A corresponde a um subtipo de carcinoma basocelular classificado como de risco intermediário.
II. A imagem B corresponde a um subtipo de carcinoma basocelular classificado como de alto risco.
III. A imagem C corresponde a um subtipo de carcinoma de células escamosas classificado como de baixo risco.

Está(ão) correta(s) a(s) afirmativa(s):

A) I, apenas.
B) II, apenas.
C) I e III, apenas.
D) II e III, apenas.

**25 -** Analise a imagem a seguir:

Sobre o tratamento com LASER das manchas existentes nessa paciente, analise as afirmativas a seguir e a relação proposta entre elas:

I. Os LASERS quality-switched (Qs) rubi são indicados.

PORQUE

II. A curva de absorção do cromoforo melanina ocorre ao longo do espectro de luz visível e ultravioleta.

Assinale a alternativa correta:

A) As afirmativas I e II são proposições verdadeiras, e a II é uma justificativa da I.
B) As afirmativas I e II são proposições verdadeiras, mas a Il não é uma justificativa da I.
C) A afirmativa I é uma proposição verdadeira, e a Il é uma proposição falsa.
D) A afirmativa I é uma proposição falsa, e a Il é uma proposição verdadeira.

**26 -** Paciente do sexo masculino, 46 anos de idade, com histórico de tratamento para hanseníase multibacilar, com alta por cura há 18 meses, informa exacerbação e surgimento de novas lesões há nove dias. Analise as imagens a seguir:

Considerando as imagens e as informações apresentadas, deve-se considerar:

A) Falência terapêutica e iniciar tratamento com esquema alternativo por 24 meses.
B) Recidiva e reiniciar a poliquimioterapia por 12 meses.
C) Reação tipo 1 e iniciar tratamento com prednisona.
D) Reação tipo 2 e iniciar tratamento com talidomida.

**27 -** Analise as imagens a seguir:

Considerando as imagens apresentadas, qual é o diagnóstico?

A) Eritrasma.
B) Dermatofitose.
C) Fitofotodermatite.
D) Pitiríase versicolor.

**28 -** Paciente do sexo feminino, 48 anos de idade, apresenta múltiplas lesões assintomáticas no corpo há dez anos. Apresenta, também, lesões uterinas e mutação no gene que codifica a enzima fumarato hidratase (FH). Analise as imagens a seguir:

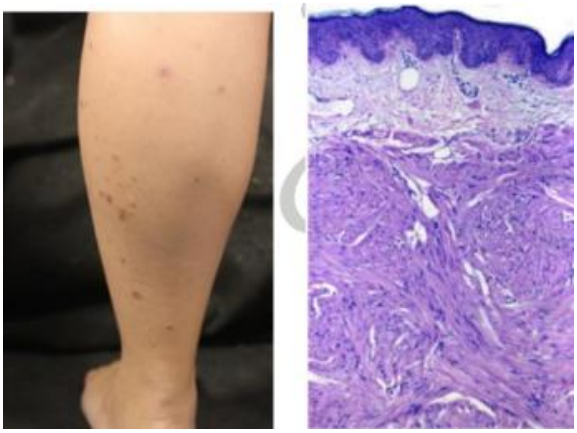

Considerando as imagens apresentadas, qual é o diagnóstico?

A) Síndrome de Reed.
B) Síndrome de Huriez.
C) Síndrome de Birt-Hogg-Dubé.
D) Síndrome de Bazex-Dupré-Christol.

**29 -** Paciente do sexo masculino, 26 anos de idade, refere lesão no dorso do pé há dois anos. Analise as imagens a seguir:

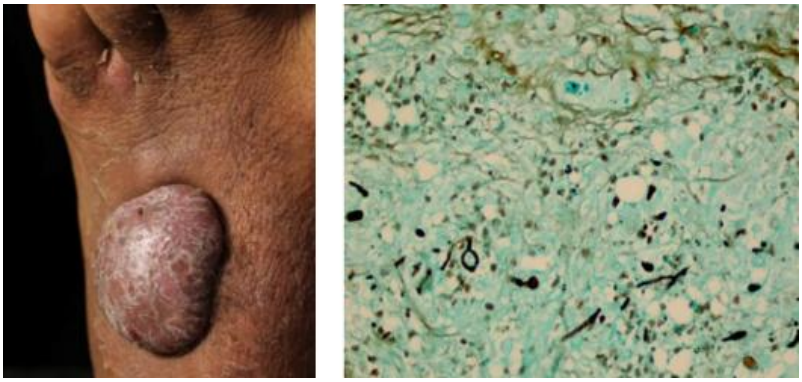

Considerando as imagens apresentadas, qual é o diagnóstico?

A) Feohifomicose subcutânea.
B) Actinomicetoma endógeno.
C) Leishmaniose tegumentar.
D) Criptococose.

**30 -** Paciente do sexo feminino, 12 anos de idade, apresenta lesão pruriginosa no pescoço há três meses. Analise as imagens a seguir:

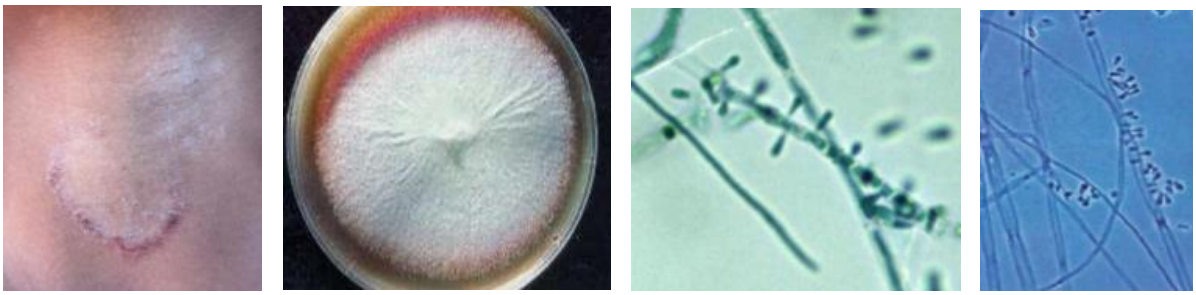

Considerando as imagens apresentadas, qual é o agente etiológico?

A) *Epidermophyton floccosum*.
B) *Microsporum gypseum*.
C) *Trichophyton rubrum*.
D) *Microsporum canis*.

**31 -** Analise as imagens a seguir:

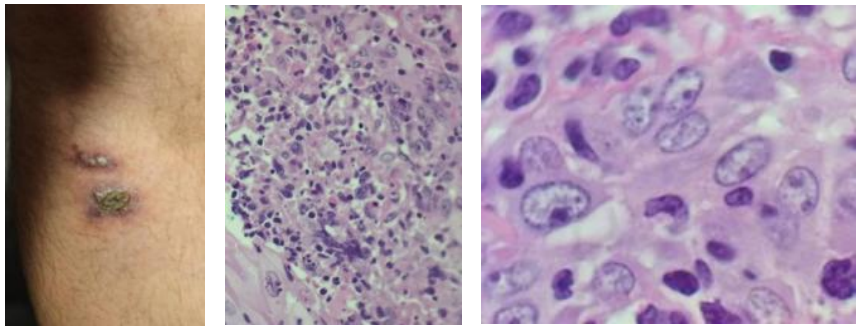

Considerando as imagens apresentadas, qual é o diagnóstico?

A) Nocardiose.
B) Cromoblastomicose.
C) Tuberculose cutânea.
D) Leishmaniose tegumentar.

**32 -** Paciente do sexo feminino, 25 anos de idade, apresenta quadro de dermatite atópica extensa. Nos últimos quatro dias, apresentou piora importante das lesões do tronco. Foi realizado um exame de citodiagnóstico, que mostrou a presença de células gigantes multinucleadas. Analise as imagens a seguir:

Com relação à doença dessa paciente, assinale a alternativa correta:

A) Ocorre com mais frequência nos adultos do que nas crianças com dermatite atópica.
B) Há maior risco de ocorrer quando há mutação do gene que codifica a filagrina.
C) Está mais associada à infecção pelo vírus Epstein-Barr.
D) Raramente ocorre em lesões preexistentes na face.

**33 -** Paciente do sexo masculino, 55 anos de idade, apresenta lesão na região cervical esquerda há um ano. É tabagista, sem outras comorbidades e sem outras alterações na avaliação do paciente. No momento da consulta, foi realizado um exame direto do raspado da borda da lesão. Analise as imagens a seguir:

Com relação ao tratamento indicado para esse caso, assinale a alternativa correta:

A) Itraconazol por 9-18 meses ou sulfametoxazol-trimetoprim por 18-24 meses.
B) Itraconazol por 18-24 meses ou sulfametoxazol-trimetoprim por 6-9 meses.
C) Itraconazol por 1-3 meses ou sulfametoxazol-trimetoprim por 1-3 meses.
D) Itraconazol por 3 meses ou sulfametoxazol-trimetoprim por 6 meses.

**34 -** Paciente do sexo masculino, 30 anos de idade, apresenta lesões assintomáticas no dorso. Ao exame físico, há descamação e hipoestesia térmica nas lesões. As sensibilidades dolorosa e tátil estão preservadas. Não há alterações à palpação dos nervos periféricos e a força muscular está com grau V globalmente. Analise as imagens a seguir:

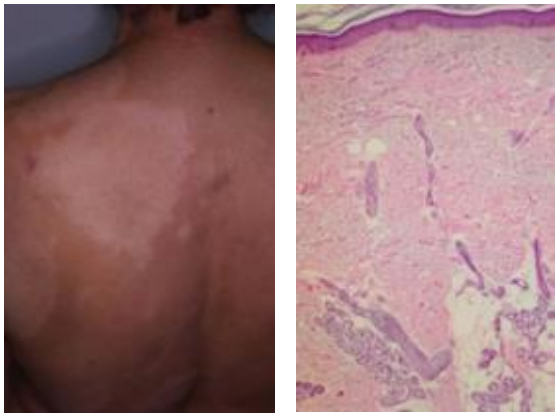

Com relação à forma da doença desse paciente, assinale a alternativa correta:

A) O "sinal da raquete" é característico dessa forma clínica.
B) A reação hansênica tipo 2 ocorre frequentemente.
C) A apresentação com poucas lesões é comum.
D) Os bacilos normalmente são detectados.

**35 -** Paciente do sexo masculino, 53 anos de idade, apresenta algumas lesões assintomáticas no tronco. Foi realizado um teste complementar com solução de histamina (1:1000). Analise as imagens a seguir:

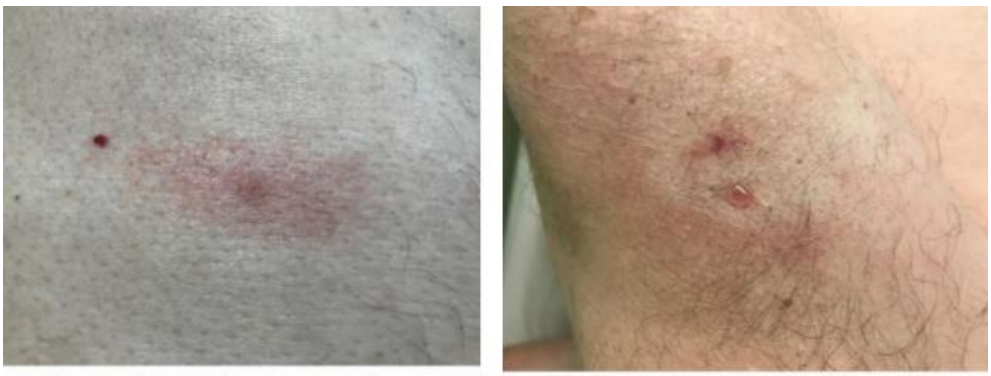

Controle em área normal — Teste na área com lesão cutânea

Em relação à interpretação e as características do teste nesse paciente, assinale a alternativa correta:

A) Representou uma perda da integridade das glândulas sudoríparas.
B) Foi um método auxiliar no diagnóstico da hanseníase indeterminada.
C) Foi incompleta porque não ocorreram a primeira e a terceira fases da reação.
D) Espera-se que o paciente tenha uma alta carga bacilar porque a reação foi incompleta.

**36 -** Paciente do sexo masculino, 30 anos de idade, apresenta lesões nas axilas e região inguinal há seis meses, com episódios de agudização recorrente. Analise a imagem a seguir:

Considerando a imagem apresentada, assinale a alternativa que indica qual é o diagnóstico:

A) Doença de Grover.

B) Síndrome de Sweet.
C) Doença de Duhring-Brocq.
D) Doença de Sneddon-Wilkinson.

**37 -** Paciente do sexo masculino de dez anos de idade há cerca de 20 dias apresenta lesão dolorosa e pruriginosa na região plantar direita. Analise a imagem dermatoscópica a seguir:

Considerando a imagem apresentada, qual é o diagnóstico?

A) Tungíase.
B) Larva migrans.
C) Verruga plantar.
D) Nevo melanocítico.

**38 -** Paciente do sexo feminino, 20 anos de idade, há cerca de 90 dias apresenta episódios de tontura, hipotensão arterial e manchas avermelhadas na face e no tronco de forma paroxística, que duram cerca de 5 a 15 minutos e desaparecem. Relata perda ponderal de 8 kg neste período de três meses. Analise a imagem a seguir:

Com relação ao exame indicado para o diagnóstico, assinale a alternativa correta:

A) Dosagem do cortisol urinário de 24 horas.
B) Dosagem da coproporfirina na urina de 24 horas.

C) Dosagem de anticorpos antitransglutaminase IgA no sangue.
D) Dosagem do ácido 5-hidroxi-indol acético na urina de 24 horas.

**39 -** Analise as imagens a seguir:

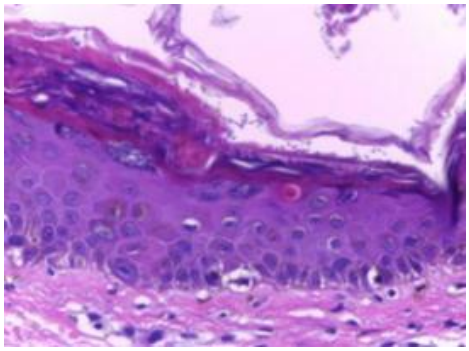
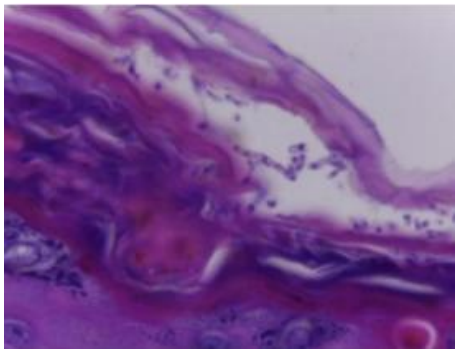

Considerando as imagens apresentadas, qual é o diagnóstico?

A) Dermatofitose.
B) Pitiríase rotunda.
C) *Erythema gyratum repens*.
D) Eritema anular centrífugo.

**40 -** Paciente do sexo masculino, 22 anos de idade, há três meses apresenta lesões intensamente pruriginosas nos braços, bilateralmente:

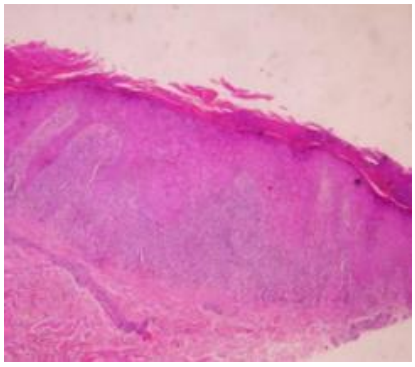

Considerando as imagens apresentadas, qual é o diagnóstico?

A) Psoríase.
B) Sarcoidose.
C) Líquen plano.
D) Líquen simples crônico.

# GABARITO

| | | | |
|---|---|---|---|
| **1** | **11** | **21** | **31** |
| D | C | B | D |
| **2** | **12** | **22** | **32** |
| D | B | B | B |
| **3** | **13** | **23** | **33** |
| C | A | X | A |
| **4** | **14** | **24** | **34** |
| X | C | B | C |
| **5** | **15** | **25** | **35** |
| C | A | A | B |
| **6** | **16** | **26** | **36** |
| B | C | C | D |
| **7** | **17** | **27** | **37** |
| B | C | D | A |
| **8** | **18** | **28** | **38** |
| D | C | A | D |
| **9** | **19** | **29** | **39** |
| B | A | A | A |
| **10** | **20** | **30** | **40** |
| A | B | C | C |

**QUESTÃO ANULADA = X**